

# **Νευρολογική Εξέταση ΖΣ**

**ΤΖΙΒΑΡΑ ΑΘΑΝΑΣΙΑ**  
**2025**

# ΙΣΤΟΡΙΚΟ

## Ηλικία

- Στα νεαρά ζώα είναι συχνότερες οι συγγενείς-κληρονομικές παθήσεις, τα λοιμώδη αίτια και οι τοξικώσεις,
- Στα μεγάλης ηλικίας οι νεοπλασίες και τα εκφυλιστικά

## Φυλή

Νοσήματα που εκδηλώνονται συχνότερα ή αποκλειστικά σε κάποιες φυλές (πχ. βραχυκεφαλικές φυλές, μικρόσωμες φυλές, Doberman κ.τ.λ)

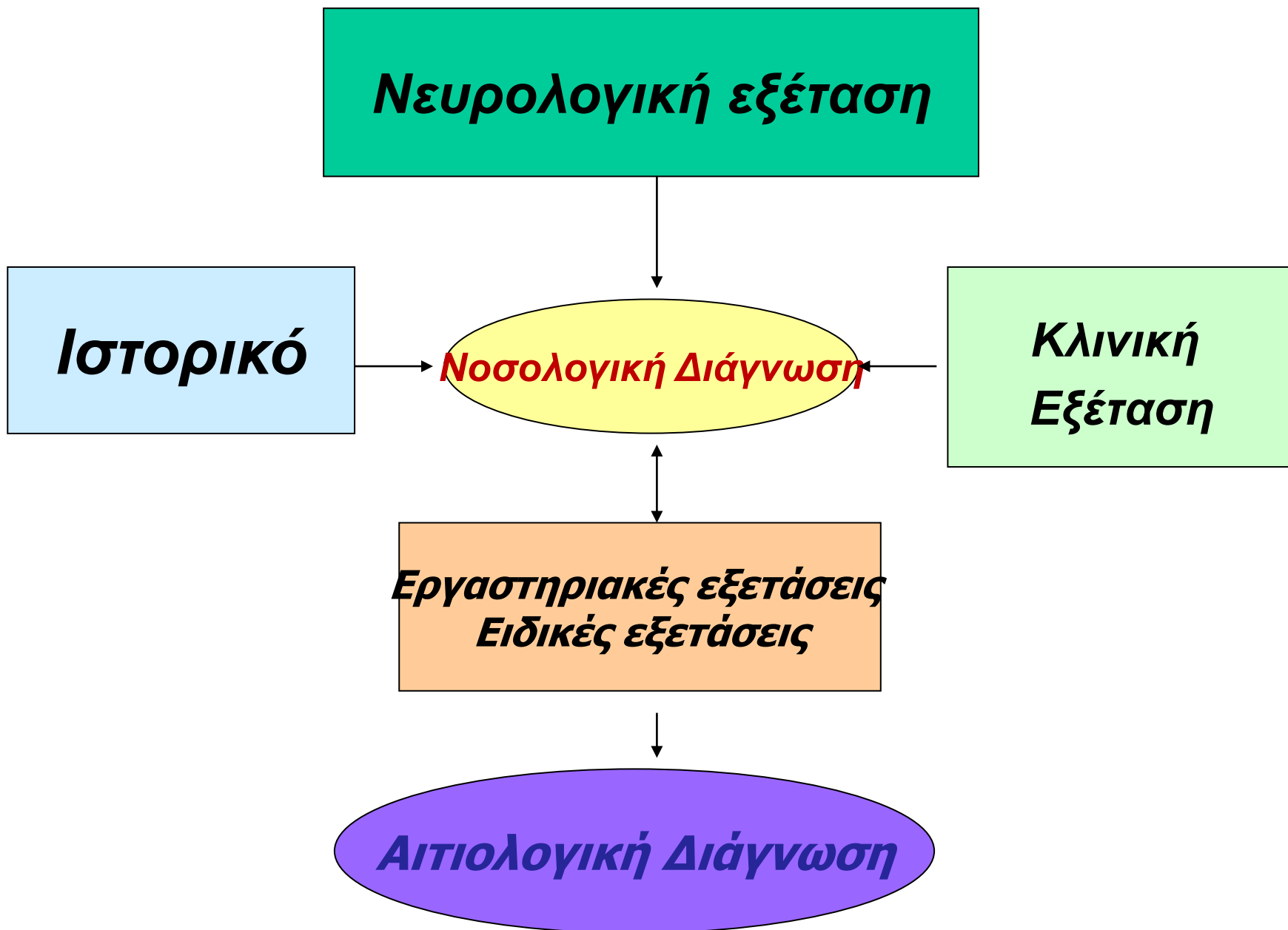## Πορεία της νόσου

- Οξεία εμφάνιση- με μη προοδευτική επιδείνωση,
- Υποξεία εμφάνιση με προοδευτική επιδείνωση,
- Χρόνια- με προοδευτική επιδείνωση

## Προηγούμενες θεραπείες

# ΓΕΝΙΚΗ ΚΛΙΝΙΚΗ ΕΞΕΤΑΣΗ- ΕΡΓΑΣΤΗΡΙΑΚΕΣ ΕΞΕΤΑΣΕΙΣ

- Διαφοροποίηση από νοσήματα με παρόμοια συμπτωματολογία (πχ. Λιποθυμικές κρίσεις, Ύποφλοιοεπινεφριδισμός)
- Εντόπιση πολυσυστηματικών νοσημάτων με εκδήλωση συμπτωμάτων και από το Ν.Σ. (ηπατοπάθειες, νεφροπάθειες, ινσουλίνωμα κ.α.)



# Μεθοδολογία προσέγγισης παθήσεων ΝΣ

- Περιγραφή νευρολογικών εκδηλώσεων
- Εντοπισμός του σημείου της βλάβης
- Διερεύνηση συνύπαρξης άλλων παθήσεων ή νοσημάτων
- Χαρακτηρισμός του τρόπου εκδήλωσης και της εξέλιξης των συμπτωμάτων
- Δημιουργία διαφορικής διάγνωσης
- Διαγνωστικοί έλεγχοι για τον καθορισμό της διάγνωσης και της πρόγνωσης

# **Σκοποί νευρολογικής εξέτασης**

```
graph TD; A[Σκοποί νευρολογικής εξέτασης] --> B[Διερεύνηση πιθανότητας ύπαρξης Νευρολογικής διαταραχής Διαχωρισμός από χωλότητα]; A --> C[Ανατομική εντόπιση της ή των αλλοιώσεων];
```

**Διερεύνηση  
πιθανότητας ύπαρξης  
Νευρολογικής  
διαταραχής  
Διαχωρισμός από χωλότητα**

**Ανατομική  
εντόπιση  
της ή των  
αλλοιώσεων**

# Νευρολογική εξέταση

- Επίπεδο συνείδησης
- Θέση κεφαλής, κορμού, άκρων
- Βάδιση
- Ψηλάφηση μυών- οστών – αρθρώσεων, μυϊκός τόνος
- Δοκιμασίες θέσης
- Εγκεφαλικές συζυγίες
- Νωτιαία αντανακλαστικά
- Αισθητικότητα

# Επισκόπηση

Με επισκόπηση ελέγχονται:

- Επίπεδο συνείδησης – συμπεριφορά
- Όραση
- Θέση κεφαλής, αυχένα, κορμού και άκρων
- Κινητικότητα (βάδισμα και ισορροπία)
- Παρουσία ακούσιων μυϊκών συσπάσεων



## Επίπεδο συνείδησης

- Υπερδιέγερση
- Κατάπτωση
- Λήθαργος
- Ημικωματώδης-  
κωματώδης  
κατάσταση

## Διαταραχές συμπεριφοράς

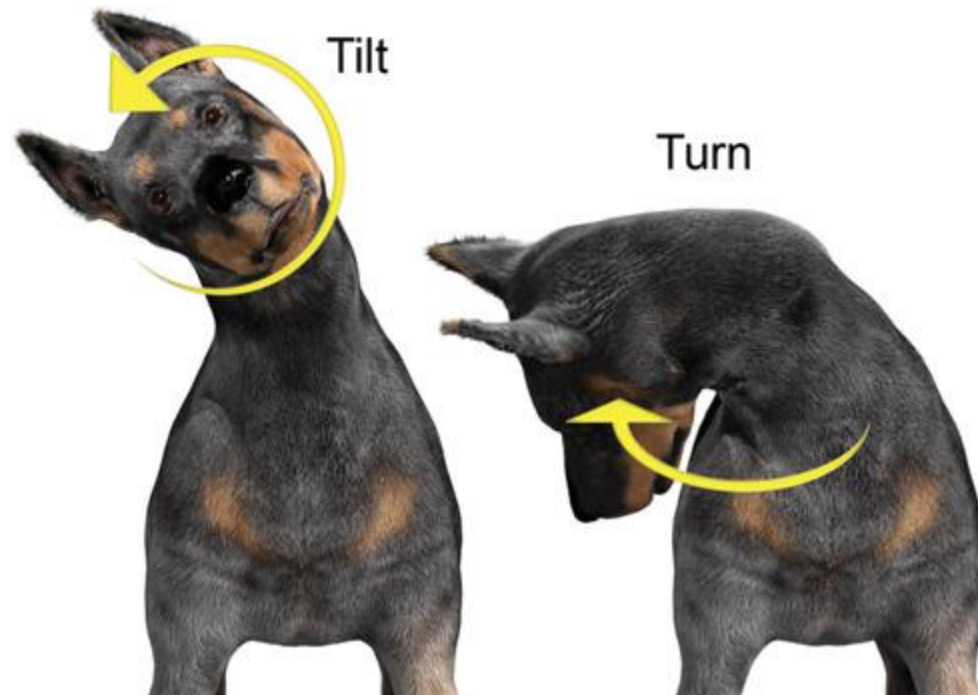
- Άσκοπη περιπλάνηση
- Αποπροσανατολισμός
- Αδυναμία αναγνώρισης  
οικείων
- Απώλεια συνηθειών
- Αναίτιο γαύγισμα –  
νιαούρισμα
- Αναγκαστικές κινήσεις

# Έλεγχος όρασης

- Κίνηση με άνεση σε άγνωστο χώρο
- Τα τυφλά ζώα παρουσιάζουν απροθυμία μετακίνησης – πρόσκρουση σε εμπόδια
- Τυφλά ζώα με μειωμένο επίπεδο συνείδησης συνεχίζουν να ωθούν ή αλλάζουν πορεία

# Διαταραχές της θέσης της κεφαλής

- **Πλάγια κλίση** (μονόπλευρο περιφερικό ή κεντρικό αιθουσαίο σύνδρομο)
- **Συμμετρική ταλάντευση** (αμφοτερόπλευρο αιθουσαίο σύνδρομο ΔΔ από μυϊκό τρόπο κεφαλής)
- **Στροφή της κεφαλής** με ή χωρίς πλαγιότονο και αναγκαστικές κυκλικές κινήσεις με μεγάλη ακτίνα (ομόπλευρη βλάβη σε πρόσθιο εγκέφαλο)
- **Έντονη κάμψη του αυχένα** (πολυμυοπάθεια, πολυνευροπάθεια, νευροτοξίκωση, υπερθυρεοειδισμός στις γάτες)



# **Διαταραχή της συμμετρίας του προσώπου**

- Παράλυση μυών**
- Ατροφία μυών**
- Σύνδρομο Horner (μύση, ενόφθαλμος, προβολή του 3ου βλεφάρου, πτώση άνω βλεφάρου)**
- Στραβισμός**

# Αναγκαστικές κινήσεις

- **Αναγκαστικές κυκλικές κινήσεις**
  - Μεγάλη ακτίνα περιστροφής (πρόσθιος εγκέφαλος)
  - Μικρή ακτίνα περιστροφής (αιθουσαίο σύστημα, οπίσθιος μεσεγκέφαλος)
- **Συμμετρική ταλάντευση της κεφαλής**
- **Νυσταγμός**
- **Κινήσεις προώθησης**
- **Κινήσεις βυτίου**

# Διαταραχές θέσης κορμού και άκρων

- Διαταραχές της σπονδυλικής στήλης (κύφωση, λόρδωση, σκολίωση)
- **Κύρτωση:** παραμορφώσεις σπονδύλων, μυελοπάθειες, πόνος
- **Απεγκεφαλική θέση:** σπαστική υπερέκταση όλων των άκρων, οπισθότονος, λήθαργος ή κώμα (αποσύνδεση στελέχους από εγκεφαλικά ημισφαίρια ή διάχυτη βλάβη σε εγκεφαλικά ημισφαίρια)
- **Απεπαρεγκεφαλιδική θέση:** υπερέκταση προσθίων, οπισθότονος, οπίσθια άκρα σε κάμψη και επίπεδο συνείδησης φυσιολογικό (οξεία βλάβη σε παρεγκεφαλίδα)
- **Φαινόμενο Schiff- Sherrington:** σπαστική υπερέκταση προσθίων, χαλαρή παράλυση οπισθίων, διατήρηση ή απώλεια της εν τω βάθει αίσθησης του πόνου (βαρύς τραυματισμός ΘΜΣΣ, Θ3 –Ο3).

# Διαταραχές στη θέση των άκρων

- Άκρα σε απαγωγή (αταξία, σπαστική πάρεση)
- Στήριξη σε μετατάρσια ή μετακάρπια (πολυνευροπάθειες, μυοσκελετικές παθήσεις)
- Στήριξη σε πρόσθια επιφάνεια δακτύλων
- Παρέσεις-παραλύσεις (σπαστικές/χαλαρές)





# **Παρουσία ακούσιων μυϊκών συσπάσεων - Απροαίρετες κινήσεις**

- **Μυοτονία:**  
παρατεταμένος  
μυϊκός σπασμός  
(μυοπάθειες)
- **Τετανικοί σπασμοί**  
(νευρογενής  
προέλευση)
- **Μυοκλονίες,**
- **Μυϊκός τρόμος**
  - Επιδεινώνεται με κινητική δραστηριότητα
  - Μειώνεται με κινητική δραστηριότητα
- **Μυοκυμία**
  - ρυθμικές κυματοειδείς συσπάσεις υποδόριων δερματικών μυών
- **Επεισοδικές δυσκινησίες**

# Τονικές ή τετανικές συσπάσεις

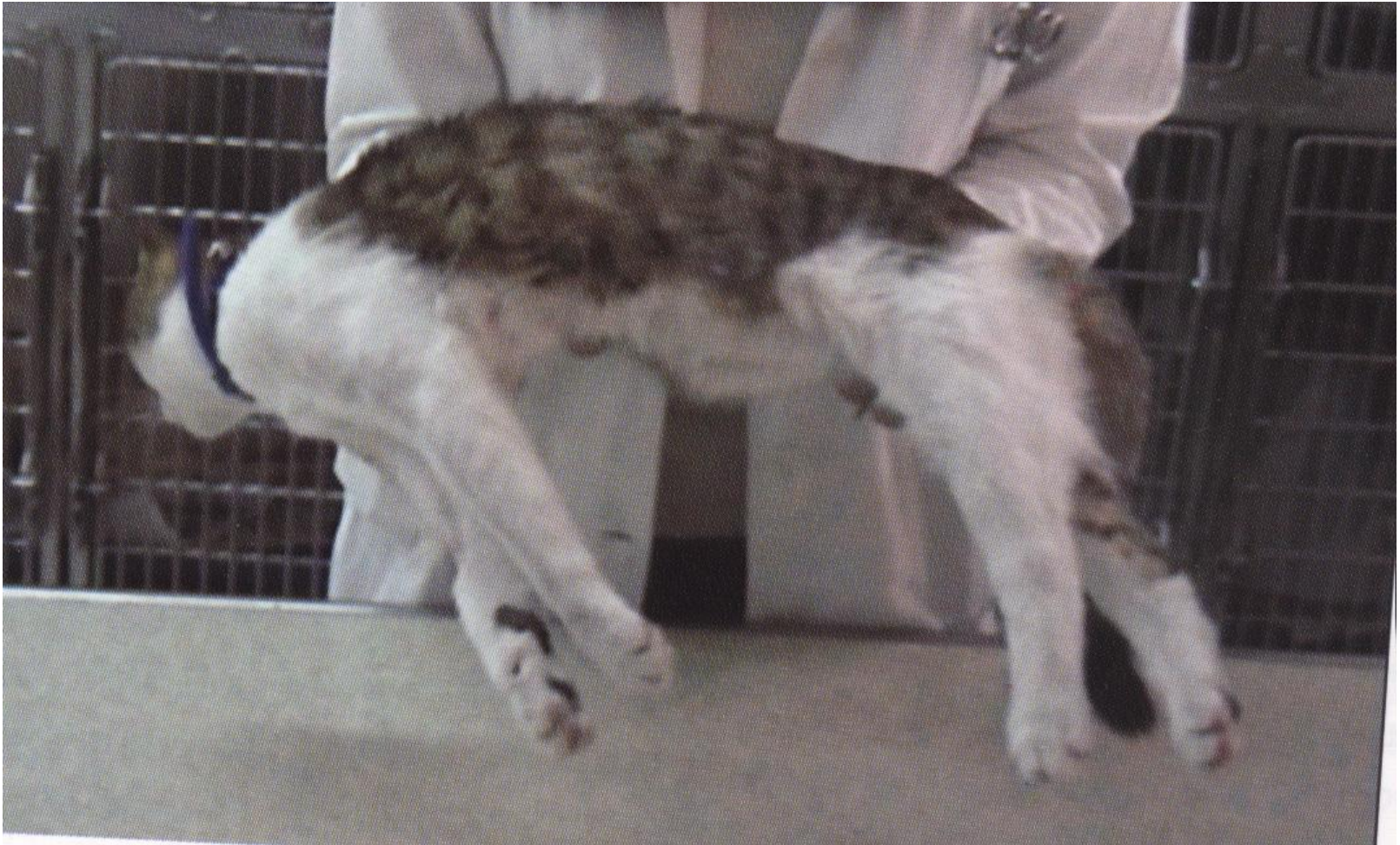- Οι τονικές ή τετανικές είναι μεγάλης διάρκειας, συνήθως ανώδυνες και ενδιαφέρουν έναν ή περισσότερους μύες.
- Ανάλογα με την εντόπισή τους έχουν ειδικές ονομασίες:
- Τρισμός,
- Ορθότονος
- Οπισθότονος
- Εμπροσθότονος

# Κλονικές μυϊκές συσπάσεις

- Οι κλονικές μυϊκές συσπάσεις είναι μικρής διάρκειας και επαναλαμβάνονται με μορφή μυϊκών δονήσεων. Διακρίνονται σε :
- Μυοκλονίες (ακούσιες, απότομες ρυθμικές μυϊκές συσπάσεις) ,
- Μυϊκός τρόμος
  - Επιδεινώνεται με κινητική δραστηριότητα (Παρεγκεφαλιδικό σύνδρομο, μυϊκός τρόμος μικρόσωμων λευκότριχων φυλών)
  - Μειώνεται με κινητική δραστηριότητα (Μυϊκός τρόμος υπερηλίκων σκύλων, ιδιοπαθής μυϊκός τρόμος κεφαλής)
- Μυοκυμία (ακούσιες, κυματοειδείς ρυθμικές μυϊκές συσπάσεις εστιακές ή γενικευμένες)
- Χορείες (ακούσιες, άτακτες μυϊκές συσπάσεις -ανήκουν στις επεισοδιακές δυσκινησίες)



Έντονου βαθμού υπερέκταση και των 4 άκρων  
λόγω τετανικών μυϊκών σπασμών



# Εξέταση του ζώου σε κίνηση

- Εκτίμηση της ικανότητας για βάρδιση, τρέξιμο, εκτέλεση συγκεκριμένων κινήσεων
- Μπορεί να εντοπιστεί:
  - Μείωση ή απώλεια κινητικότητας
  - Δυσαρμονία κινήσεων(αταξία, δυσμετρία)
  - Αναγκαστικές κινήσεις
  - Απροθυμία μετακίνησης
  - Πρόσκρουση σε αντικείμενα

# Ελάττωση και εξάλειψη της κινητικότητας

- **Πάρεση:** η ελάττωση της κινητικότητας.
- **Παράλυση:** η πλήρης εξάλειψη της  
κινητικότητας.

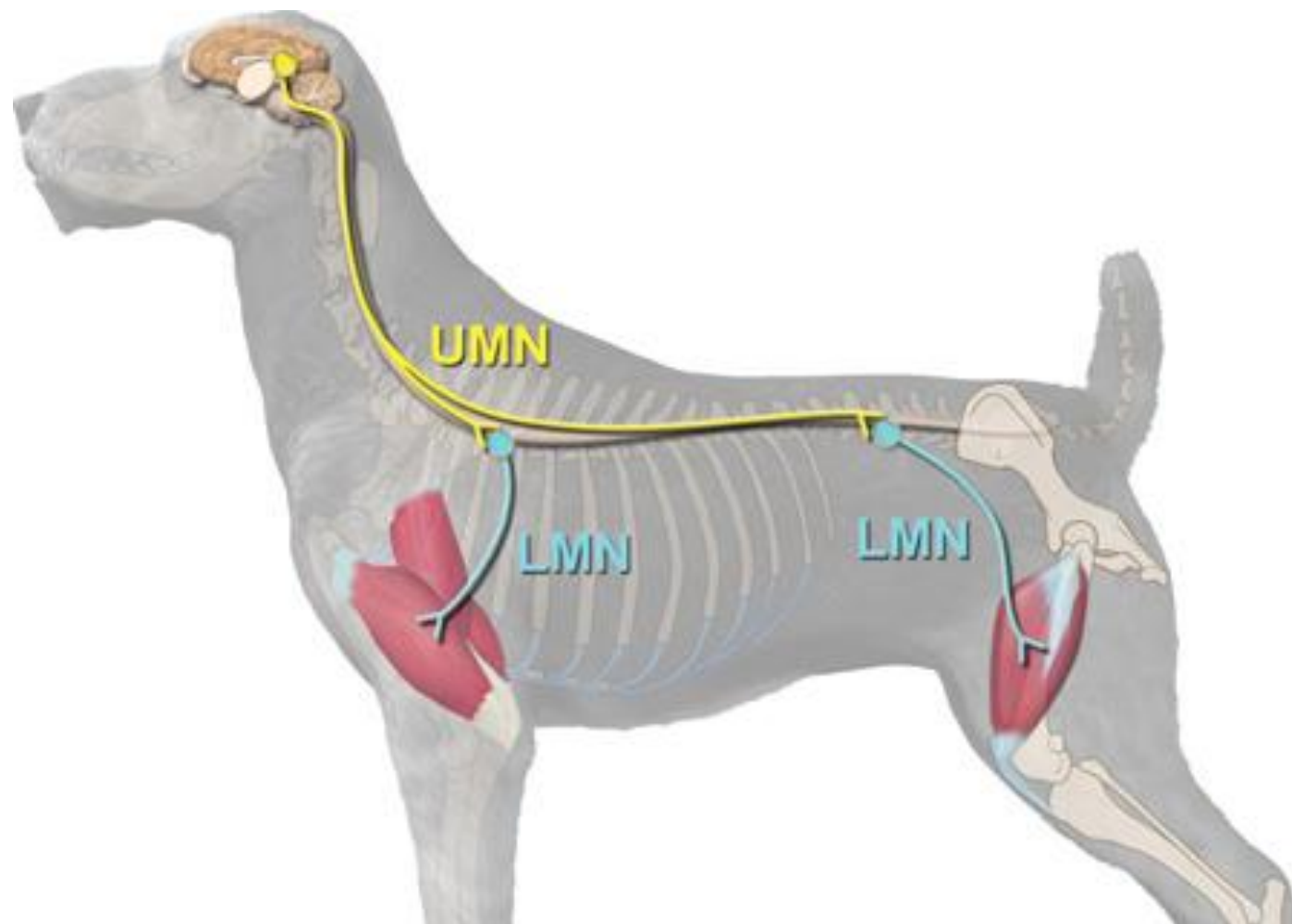
## **Σπαστικές παρέσεις - παραλύσεις**

αύξηση του μυϊκού τόνου (βλάβη του άνω κινητικού νευρώνα- πυραμιδική οδός ).

## **Χαλαρές παρέσεις - παραλύσεις**

μείωση του μυϊκού τόνου (βλάβη του κάτω κινητικού νευρώνα) .





- **Εντοπισμένες παραλύσεις**
- μονοπληγίες,
- ημιπληγίες,
- διπληγίες,
- παραπληγίες,
- τετραπληγίες και
- επαλλάσσουσες παραλύσεις.

# Δυσαρμονία των κινήσεων

**1. Αταξία**= έλλειψη συντονισμού των κινήσεων της κεφαλής ή/και των άκρων

- Αιθουσαία
- Παρεγκεφαλιδική
- Μυελική (ιδιοδεκτική οδός NM και στελέχους)

**2. Δυσμετρία-Υπερμετρία**

## Μυελική αταξία λόγω χρόνιας συμπίεσης του ΝΜ (Α1-Α5)



# Χωλότητα

Ανικανότητα του πάσχοντος άκρου να φέρει βάρος λόγω πόνου ή μηχανικού αιτίου

- Μικρό εύρος βηματισμού ή δεν πατάει στο δάπεδο ενώ στην πάρεση σύρεται
- Τα νωτιαία αντανακλαστικά και οι δοκιμασίες θέσης είναι συνήθως φυσιολογικά ενώ στην πάρεση όχι

***I. Οσφρητικό***

***II. Οπτικό***

***III. Κοινό κινητικό***

***XII. Υπογλώσσιο***

***IV. Τροχιακό***

***XI. Παραπληρωματικό***

***Εγκεφαλικές  
συζυγίες***

***V. Τρίδυμο***

***X. Πνευμονιγαστρικό***

***VI. Απαγωγό***

***IX. Γλωσσοφαρυγγικό***

***VIII. Αιθουσαίο –  
Ακουστικό***

***VII. Προσωπικό***

# ΑΝΤΑΝΑΚΛΑΣΤΙΚΑ ΚΑΙ ΕΛΕΓΧΟΣ ΤΗΣ ΛΕΙΤΟΥΡΓΙΚΟΤΗΤΑΣ ΤΩΝ ΕΓΚΕΦΑΛΙΚΩΝ ΣΥΖΥΓΙΩΝ

- Της απειλής ( ΕΣ II, VII )
- Της κόρης του οφθαλμού ( ΕΣ II και III )
- Έσω κανθού ( ΕΣ V και VII )
- Του κερατοειδή χιτώνα ( ΕΣ V, VII, VI )
- Του μυκτήρα ( ΕΣ V )
- Της κατάποσης ( ΕΣ IX και X )
- Έλεγχος του τόνου και της κινητικότητας της γλώσσας ( ΕΣ XII ) , καθώς και της κάτω γνάθου (ΕΣ V )

# **Ι.Οσφρητικό**

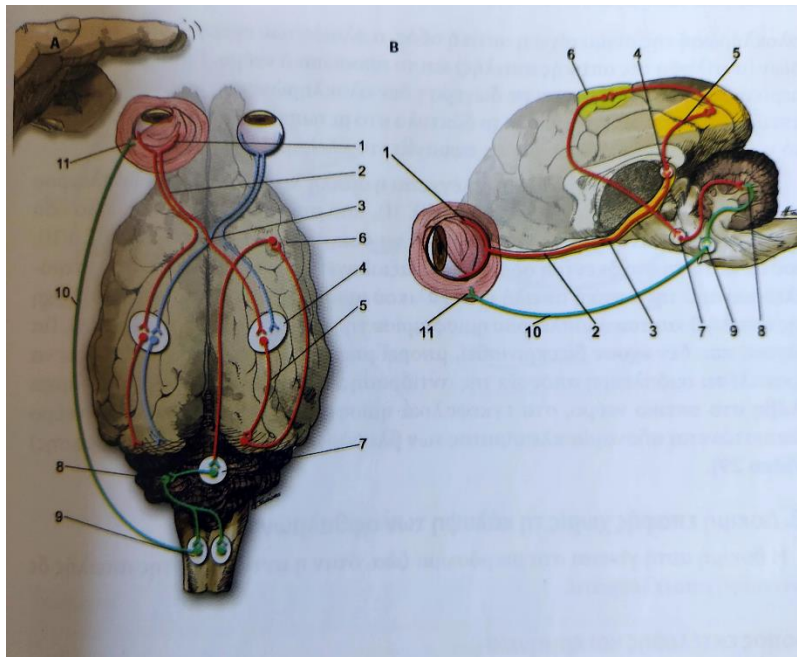
- **Σπάνια ελέγχεται**
- **Μπορεί να γίνει με παράθεση  
οσμηρής τροφής**



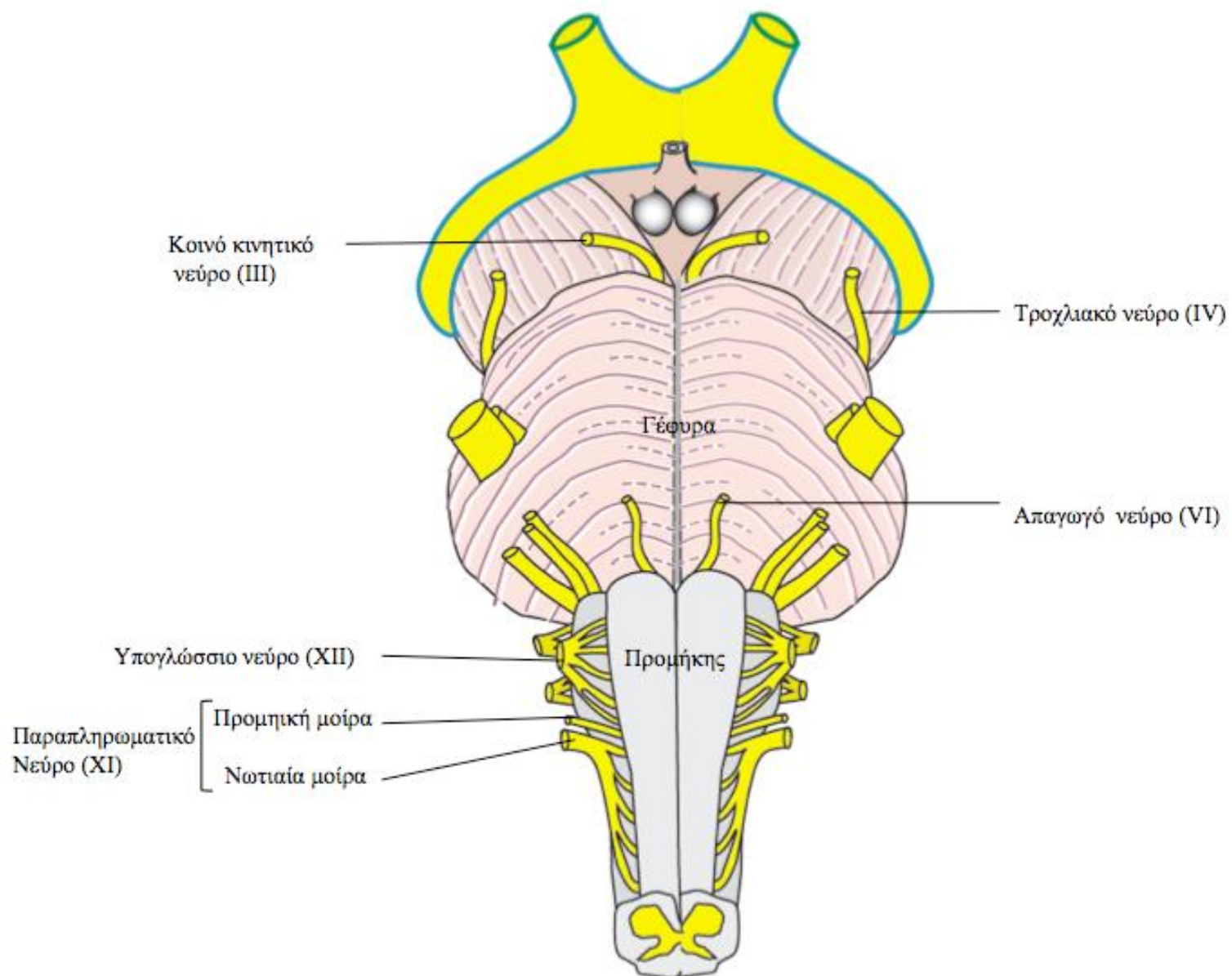
## **II.ΟΠΤΙΚΟ**

- **Αλλαγή συμπεριφοράς**
- **Οπτική οξύτητα (φως- σκοτάδι)**
- **Ανισοκορία (φως- σκοτάδι)**
- **Αντανακλαστικό κόρης (άμεσο – έμμεσο)**
- **Αντίδραση απειλής (απουσία σε πολύ νεαρά)**
- **Πρόσκρουση σε αντικείμενα**
- **Παρακολούθηση πορείας αντικειμένου**

# Σχηματική αναπαράσταση αντίδρασης απειλής

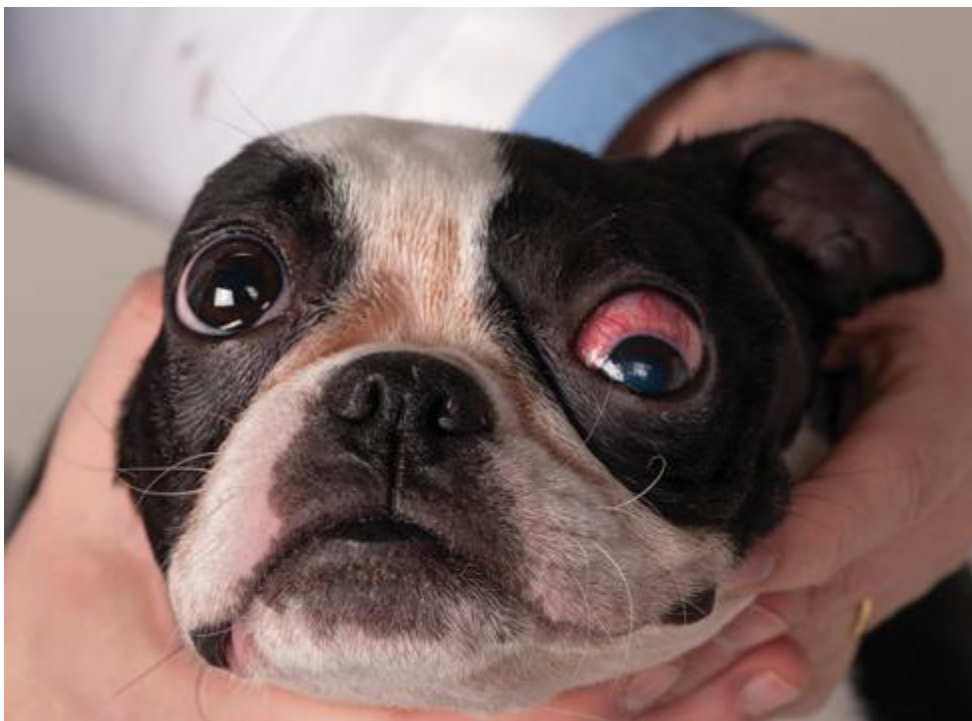

1. Αμφιβληστροειδής
2. ΕΣ II
3. Οπτικό χίασμα
4. Έξω γονατώδες σώμα
5. Οπτική περιοχή
6. Κινητική περιοχή φλοιού
7. Γέφυρα
8. Παρεγκεφαλίδα
9. Πυρήνας προσωπικού νεύρου
10. ΕΣ VII
11. Σφιγκτήρας μυς βλεφάρων

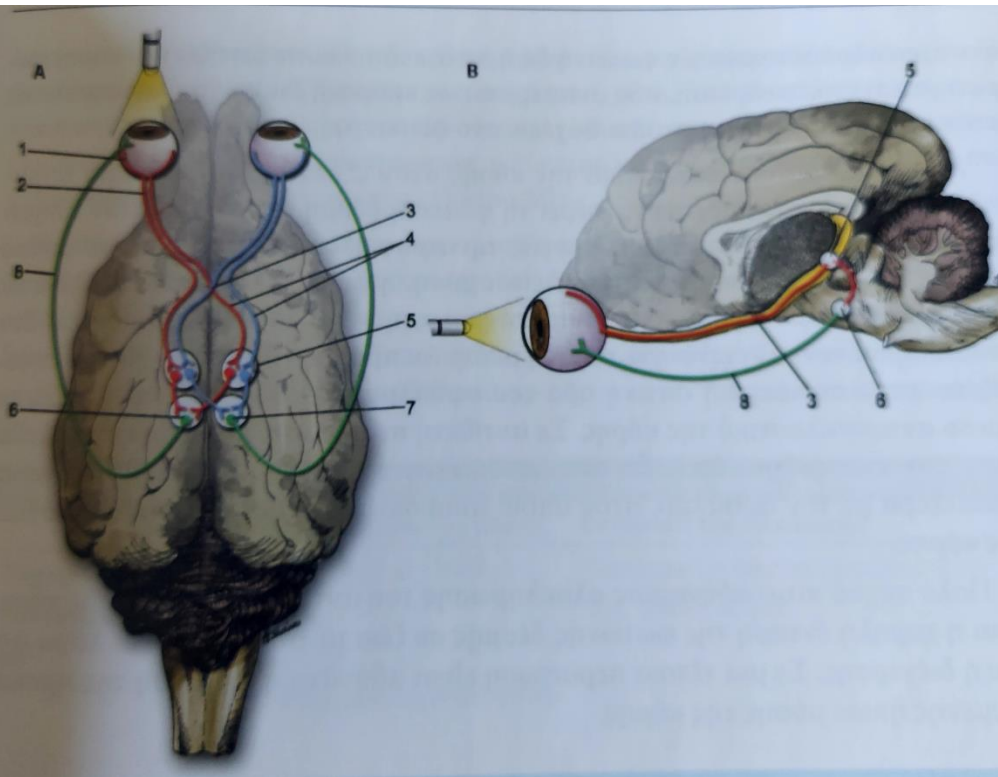


# III. Κοινό κινητικό

- Άνω, έσω, κάτω ορθό και κάτω λοξό μυ του οφθαλμικού βολβού
  - Στραβισμός - αποκλείνων
  - Ανελκτύρας μυς άνω βλεφάρου- παράλυση άνω βλεφάρου
- Έλεγχος κινητικότητας κάθε ματιού χωριστά
- Παρασυμπαθητικό σκέλος – τόνος του σφυκτήρα της κόρης
  - διαστολή κόρης,
  - απώλεια αντανακλαστικού κόρης,



# Σχηματική παράσταση Αντανακλαστικού κόρης



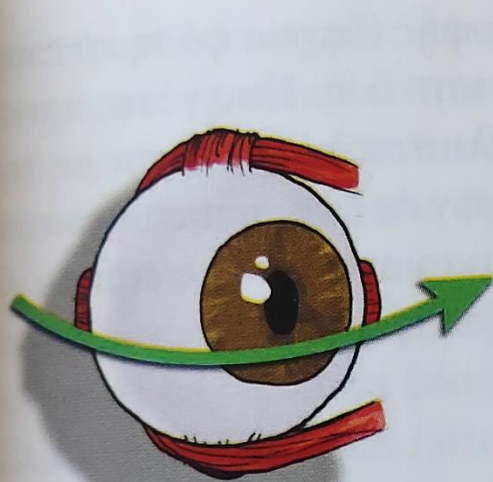
1. Αμφιβληστροειδής
2. Οπτικό νεύρο
3. Οπτικό χίασμα
4. Οπτική ταινία
5. Προτετραδυμικός πυρήνας
6. Παρασ. Πυρήνας ΕΣ ΙΙΙ
7. Έμμεση διέγερση ΕΣ ΙΙΙ
8. Παρασυμπαθητικός κλάδος ΕΣ ΙΙΙ

## IV.Τροχιλιακό

- Κινητικές ίνες στον άνω λοξό μυ του βολβού
- • Λειτουργία: κίνηση των ματιών, στροφή του βλέμματος προς τα κάτω και έξω
- Περιστροφή οφθαλμών
- Περιστροφικός στραβισμός (ορατός σε γάτα)

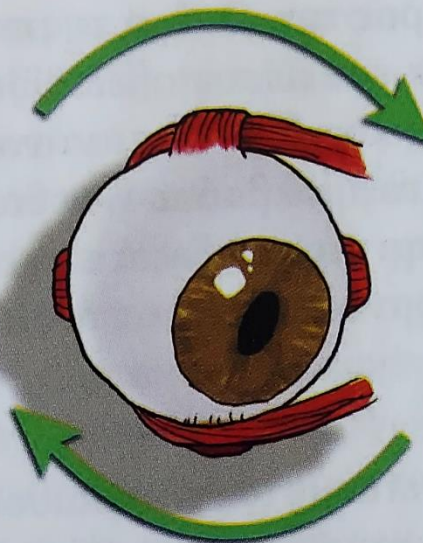


# Τύποι νυσταγμού

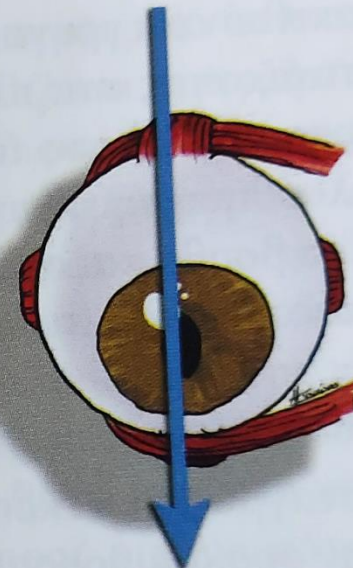


Α. Οριζόντιος νυσταγμός

Κεντρικό και περιφερικό αισθησιαίο σύνδρομο



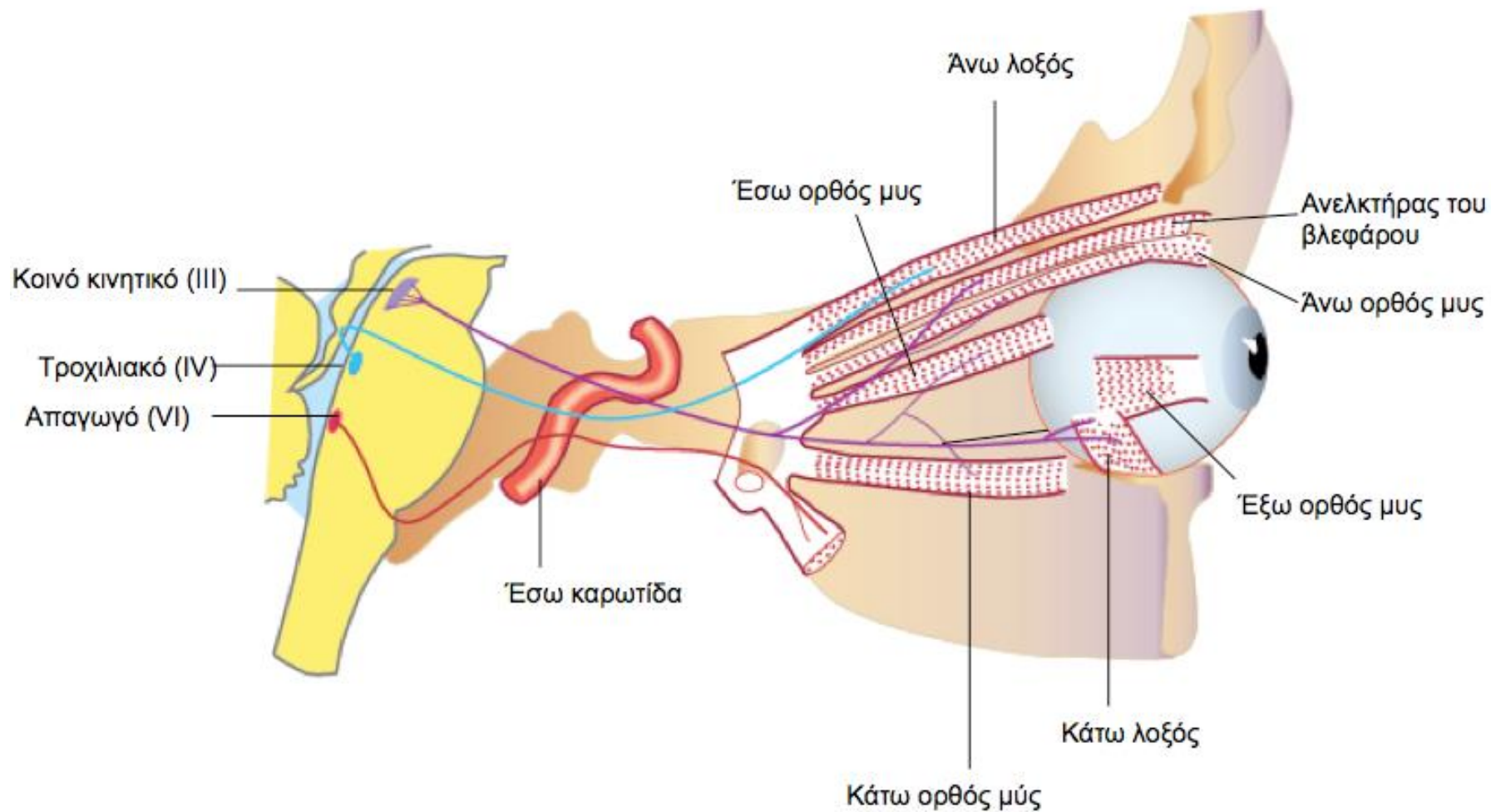
Β. Κυκλοστροφικός νυσταγμός

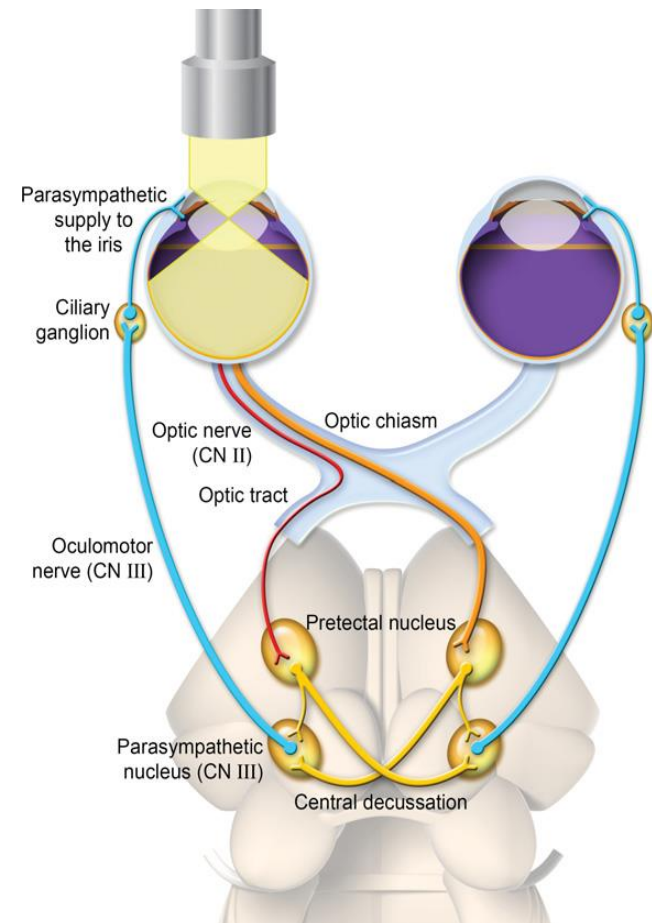
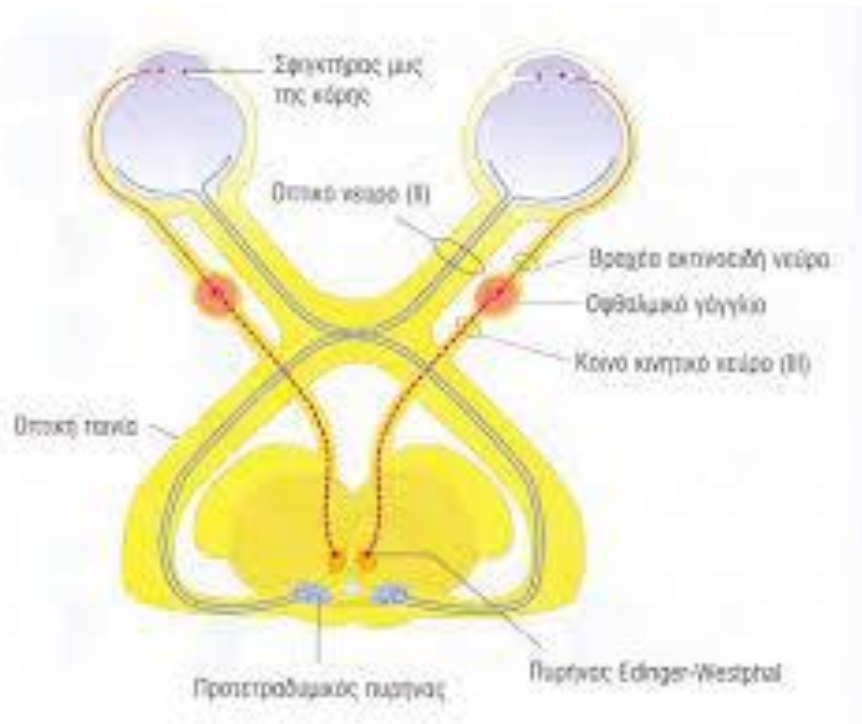


Γ. Κάθετος νυσταγμός

Κεντρικό αισθησιαίο σύνδρομο



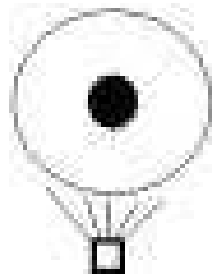




# Φυσιολογική αντίδραση


- Άμεσο light reflex

- Η κόρη αντιδρά στο άμεσο φως



- Έμμεσο light reflex

- Η κόρη αντιδρά στο φως που ερεθίζει το άλλο μάτι



# Μη φυσιολογική αντίδραση

- Κεντρομόλος βλάβη  
( Optic Nerve or Retina)
- **ΙΣΟΚΟΡΙΑ**
- Άθικτο έμμεσο light reflex, μείωση άμεσου
- Φυγόκεντρος βλάβη (CN III, ακτινωτό ή μυς κόρης)
- **ΑΝΙΣΟΚΟΡΙΑ**
- Το ‘παθολογικό’ μάτι χάνει άμεσο και έμμεσο reflex
- Το -‘φυσιολογικό’ μάτι διατηρεί άμεσο και έμμεσο reflex

# V.Τρίδυμο

- **Μικτό νεύρο**
- **Αισθητικές ίνες σε δέρμα προσώπου**
  - αναλγησία προσώπου,
  - βλεφάρων,
  - κερατοειδούς,
  - ρινικής κοιλότητας
- **Κινητικές ίνες σε μασητήρες**
  - ατροφία μυών προσώπου,
  - απώλεια τόνου κάτω γνάθου,

# V.Τρίδυμο

- Έσω κανθού ( ΕΣ V και VII )
- Του κερατοειδή χιτώνα ( ΕΣ V, VII )
- Του μυκτήρα ( ΕΣ V )
- καθώς και της κάτω γνάθου ( ΕΣ V ).
  - Σε αμφοτερόπλευρη βλάβη : πτώση κάτω γνάθου, σιελόρροια, μείωση ικανότητας λήψης τροφής, φυσιολογική κατάποση.
  - Σε μονόπλευρη βλάβη : ατροφία κροταφίτη, ενόφθαλμος, προβολή 3<sup>ου</sup> βλεφάρου, κλείσιμο στόματος κφ.

# VI.Απαγωγή

- Κινητικό νεύρο
- Κινητικές για τον έξω ορθό και τον επισπαστήρα μυ του οφθαλμού
- Συγκλείνοντας στραβισμός
- Παράλυση οφθαλμικού βολβού
- Αντανακλαστικό κερατοειδούς: φυσιολογικά υποχώρηση οφθαλμικού βολβού

# VII.Προσωπικό

- |  |   |  |
|--|---|--|
| 1. Αισθητικές ίνες στο πρόσθιο τμήμα της γλώσσας και της έσω επιφάνειας του πτερυγίου του αυτιού | → | Υποαισθησία πρόσθιου τμήματος της γλώσσας<br>Παράλυση χειλέων, πτερυγίων αυτιών και αδυναμία σύγκλεισης βλεφάρων |
| 2. Κινητικές ίνες στους δερματικούς μυς της κεφαλής (πτερύγια αυτιών, βλέφαρα, χείλη)            | → |  |
| 3. Παρασυμπαθητικές ίνες σε δακρυϊκούς και σιαλογόνους αδένες                                    | → | Μείωση παραγωγής δακρύων   |



## **VII.Προσωπικό**

- **Επισκόπηση προσώπου για συμμετρία**
- **Έσω κανθού ( ΕΣ V και VII )**
- **Του κερατοειδή χιτώνα ( ΕΣ V, VII )**
- **Της απειλής ( ΕΣ II, VII )**
- **Μέτρηση παραγωγής δακρύων**

## VIII. Αιθουσαίο – Ακουστικό

- Ακοή
- Έλεγχος ισορροπίας
- Μείωση απώλεια ακοής
- Πλάγια κλίση κεφαλής
- Πλαγιοκίνηση - κινήσεις βυτίου
- Ασύμμετρη αταξία
- Νυσταγμός
- Στραβισμός (κοιλιακός θέσης)



# **ΙΧ.Γλωσσοφαρυγγικό**

- **Αισθητικές και κινητικές ίνες σε φάρυγγα**
- **Φαρυγγική δυσφαγία**
- **Επισκόπηση λήψης τροφής και νερού**
- **Αντανακλαστικό κατάποσης**

# Χ.Πνευμονογαστρικό


- Δυσφαγία,
- Παράλυση λάρυγγα – αλλαγή χροιάς φωνής
- Βραδυκαρδία
- Επισκόπηση λήψης τροφής και νερού
- Αντανακλαστικό κατάποσης
- Οπτικοκαρδιακό αντανακλαστικό

# **ΧΙ.Παραπληρωματικό**

- Κινητικές ίνες στον τραπεζοειδή μυ
- Εντοπισμένη μυϊκή ατροφία στον τράχηλο που  
δεν γίνεται αντιληπτή σε σκύλο και γάτα

## XII. Υπογλώσσιο

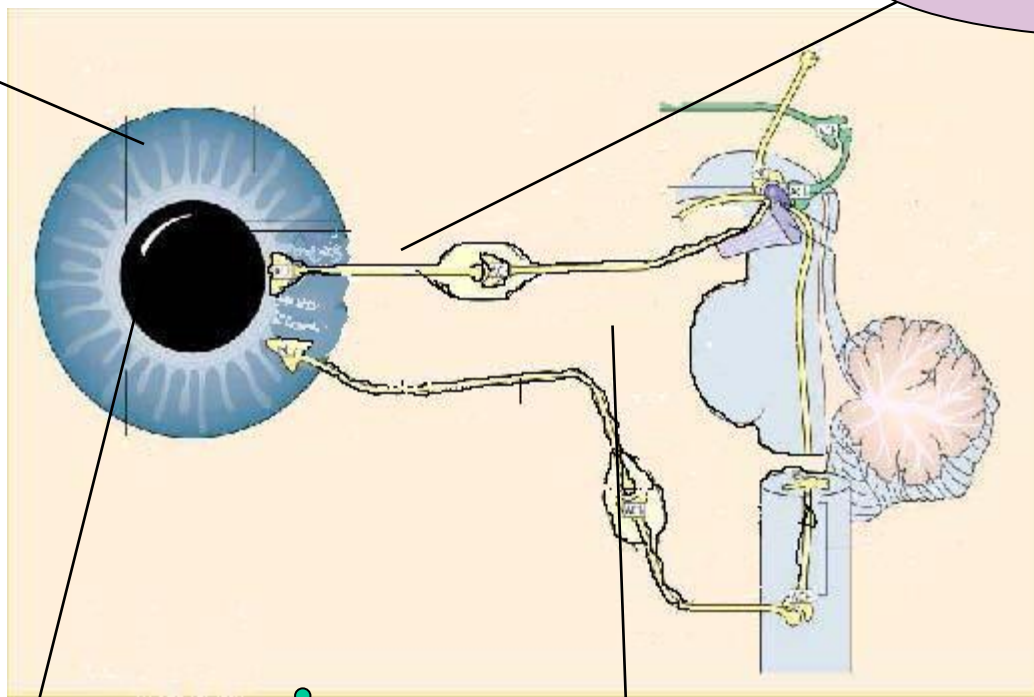
- Κινητικές ίνες σε μυς της γλώσσας
- Παράλυση και ατροφία γλώσσας
- Δυσφαγία – δυσκαταποσία
- Εκτροπή γλώσσας
- Επισκόπηση



# Συμπαθητική οδός οφθαλμών

σφιγκτήρας

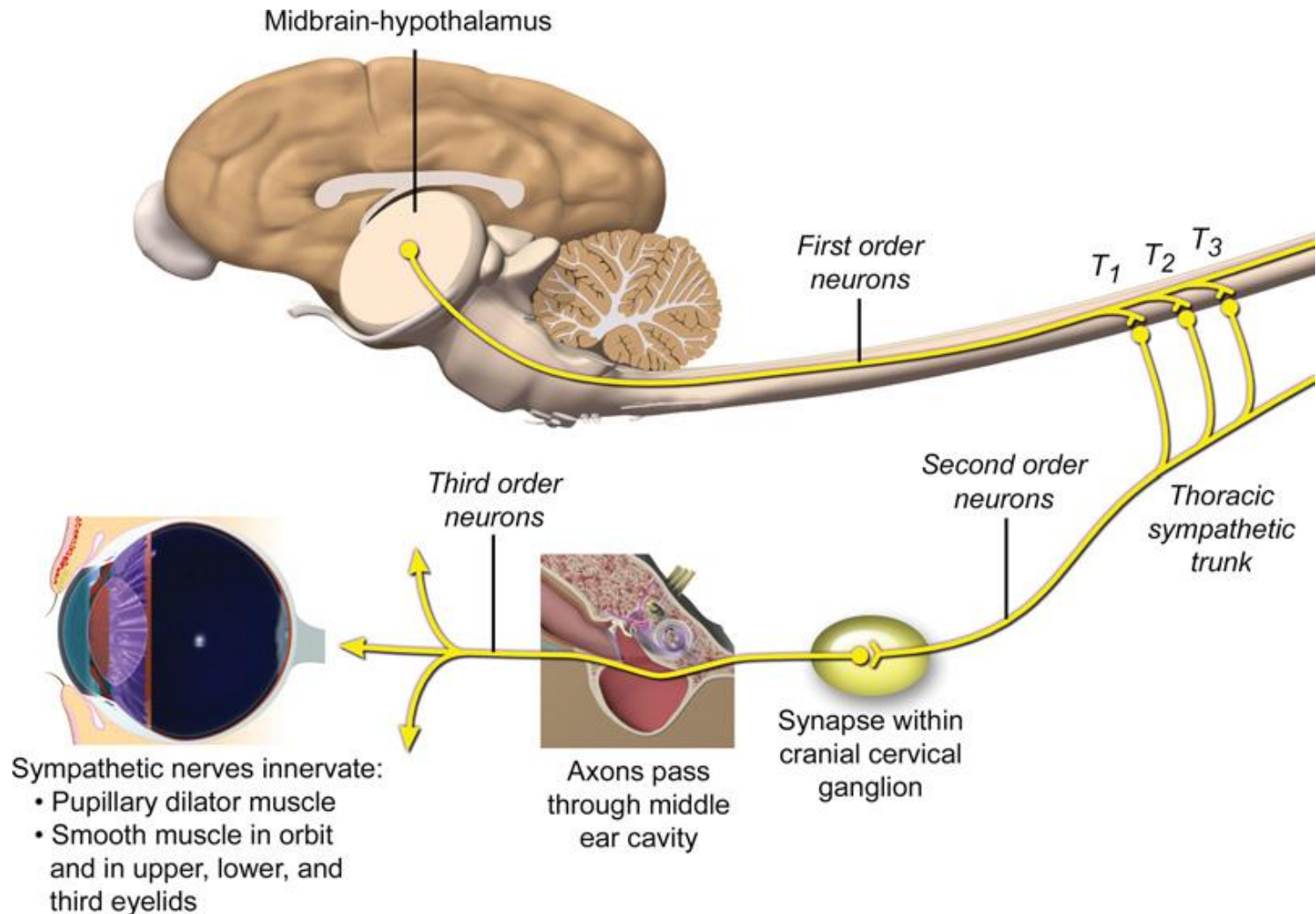
Παρασυμπαθητικό, ΕΣΠΠ



διαστολέας

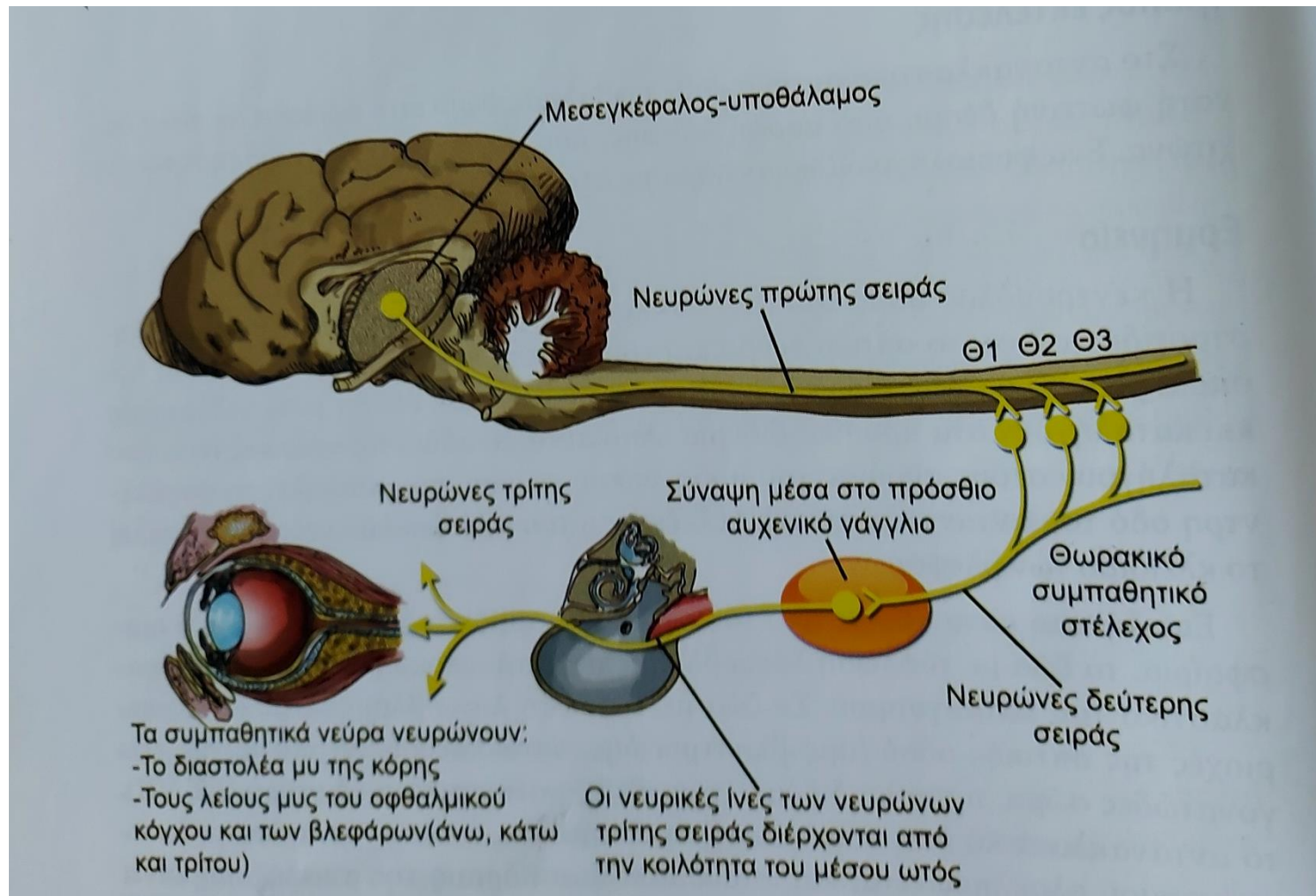
Συμπαθητικό

# Συμπαθητική οδός οφθαλμών





# Συμπαθητική νεύρωση οφθαλμού

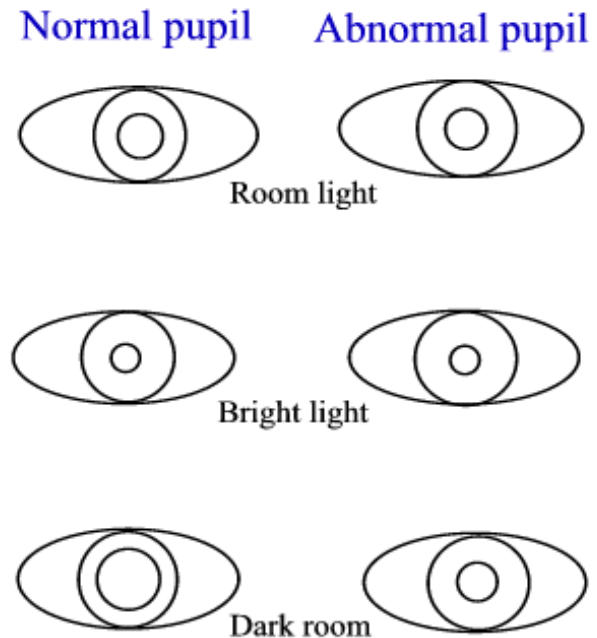


# Συμπαθητική οδός οφθαλμών

Δεν ανήκει στις εγκεφαλικές συζυγίες

## Σύνδρομο Horner

- Πτώση άνω βλεφάρου
- Προβολή 3<sup>ου</sup> βλεφάρου
- Ενόφθαλμος
- Μύση? →

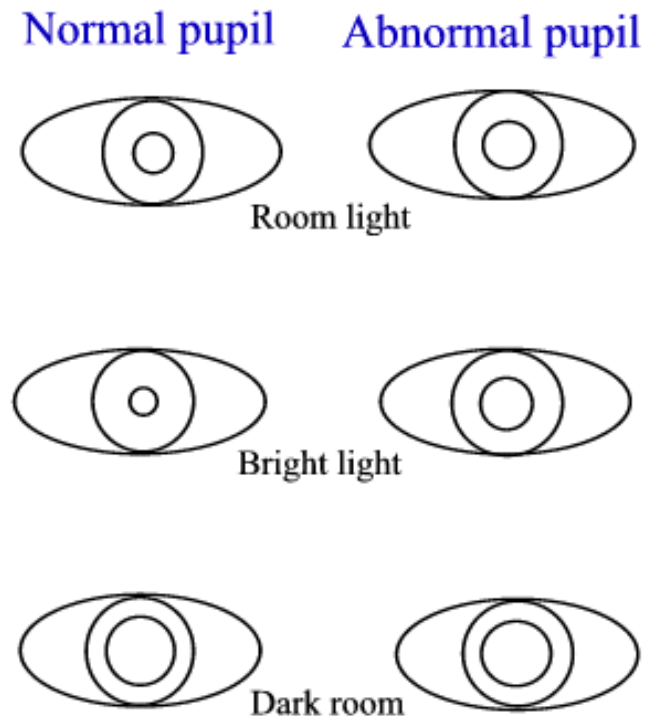


# ΑΝΙΣΟΚΟΡΙΑ

- Φυσιολογική κόρη
- Παθολογική κόρη
  - *A. Μεγαλύτερη της κανονικής*
  - *B. Μικρότερη της κανονικής*

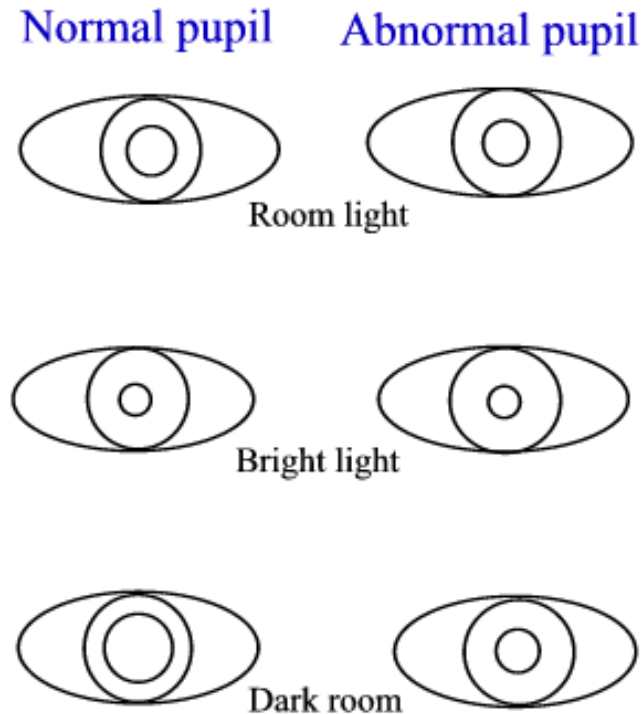
# A. Μεγαλύτερη της κανονικής

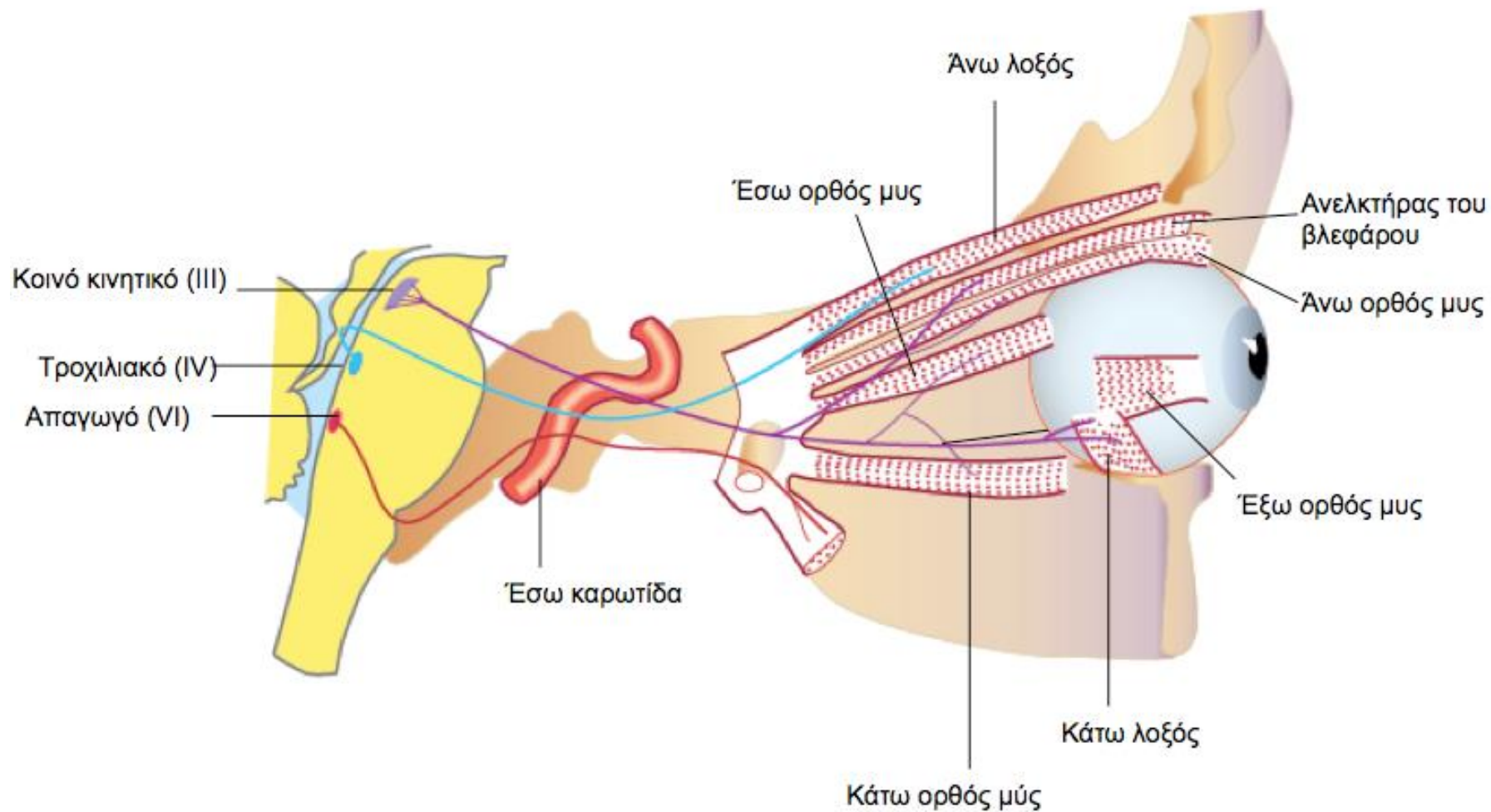
- **Φυσιολογική**
- **Παθολογική σε Μυδρίαση**
  - Τραυματική
  - Οξύ γλαύκωμα
  - Πάρεση CN III
  - Τονική κόρη
  - Φάρμακα



## B. Μικρότερη της κανονικής

- Φυσιολογική
- Παθολογική σε Μύση
  - Ιρίτιδα
  - Φαρμακολογική
- Σύνδρομο Horner





# Αντιδράσεις θέσης

(Αντανακλαστικά; Συμμετοχή φλοιού)

Με αυτά ελέγχουμε την ιδιοδεκτική οδό .

## 1. Επανόρθωσης ή επαναφοράς,:

- εκτρέπουμε τα άκρα από τη φυσιολογική και κοιτάμε αν τα επαναφέρει και πόσο γρήγορα.

## 2. Μετακίνησης στα πρόσθια άκρα ή τα οπίσθια άκρα:

- σηκώνουμε τα οπίσθια άκρα και το αναγκάζουμε να κινηθεί με τα πρόσθια, σαν καροτσάκι (ή αντίθετα). Μπορεί να παρατηρήσουμε διστακτικότητα ή αδυναμία εκτέλεσης της κίνησης.

## 3. Μετακίνησης στο ένα άκρο ( πήδημα ).

# Αντιδράσεις θέσης

(Αντανακλαστικά; Συμμετοχή φλοιού)

## 4. Δοκιμή της υπερέκτασης - οπισθοδρόμησης στα οπίσθια άκρα:

- πιάνουμε από το θώρακα το ζώο, ώστε τα πίσω άκρα να κρέμονται. Μόλις τα ακουμπήσουμε κάτω το ζώο τα εκτείνει.

## 5. Στάσης και βάδισης στα άκρα του ενός ημιμορίου.

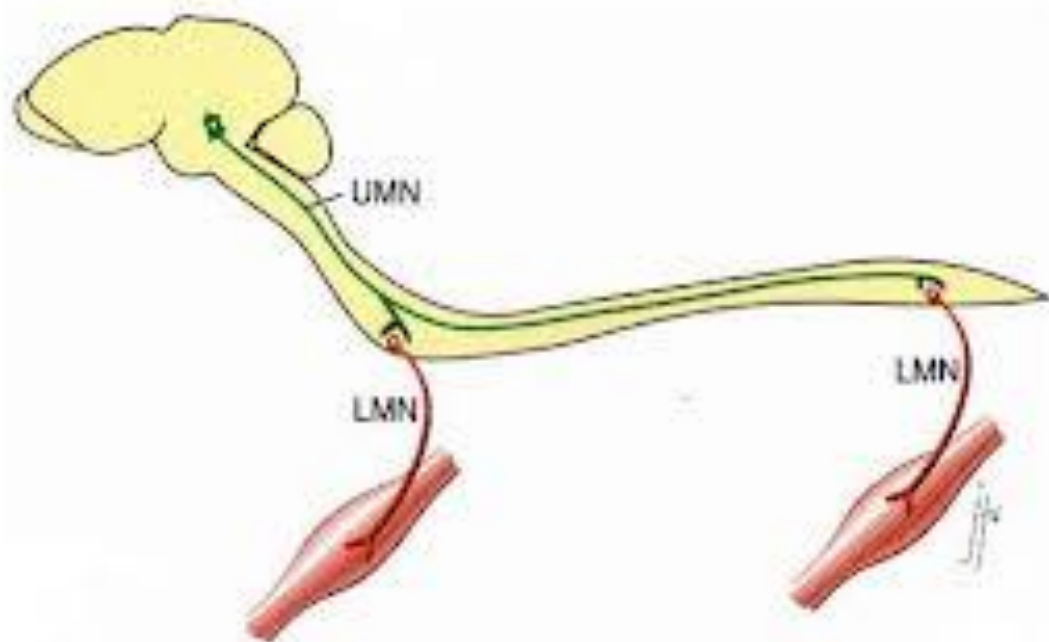
## 6. Επαφής :

- παίρνουμε το ζώο αγκαλιά και το πλησιάζουμε προς μια επιφάνεια, πριν φτάσει το ζώο πρέπει να εκτείνει τα άκρα για να ακουμπήσει.



# Βαθμολόγηση ΑΘ

- Απουσία
- Μειωμένο
- Φυσιολογικό



# ΝΩΤΙΑΙΑ ΑΝΤΑΝΑΚΛΑΣΤΙΚΑ

## Τενοντομυϊκά του οπισθίου άκρου

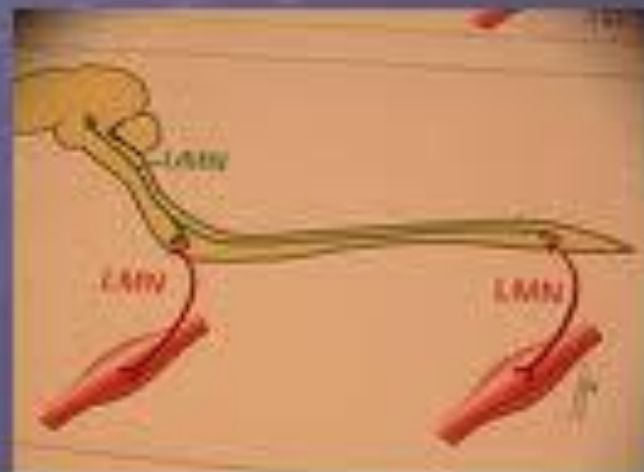
1. Της επιγονατίδας (Ο4- Ο6).
2. Του πρόσθιου κνημιαίου (Ο6-Ο7).
3. Του ισχιακού νεύρου (Ο6-Ι2)
4. Κάμψης(Ο6-Ι2)

## Τενοντομυϊκά του προσθίου άκρου

1. Του πρόσθιου εκτείνοντα τον καρπό (Α7-Θ1).
2. Κάμψης (Α6-Θ2)

## Neuroanatomical diagnosis

- C1-C5
- C6-T2
- T3-L3
- L4-S3



# ΒΑΘΜΟΛΟΓΙΑ ΝΩΤΙΑΙΩΝ ΑΝΤΑΝΑΚΛΑΣΤΙΚΩΝ

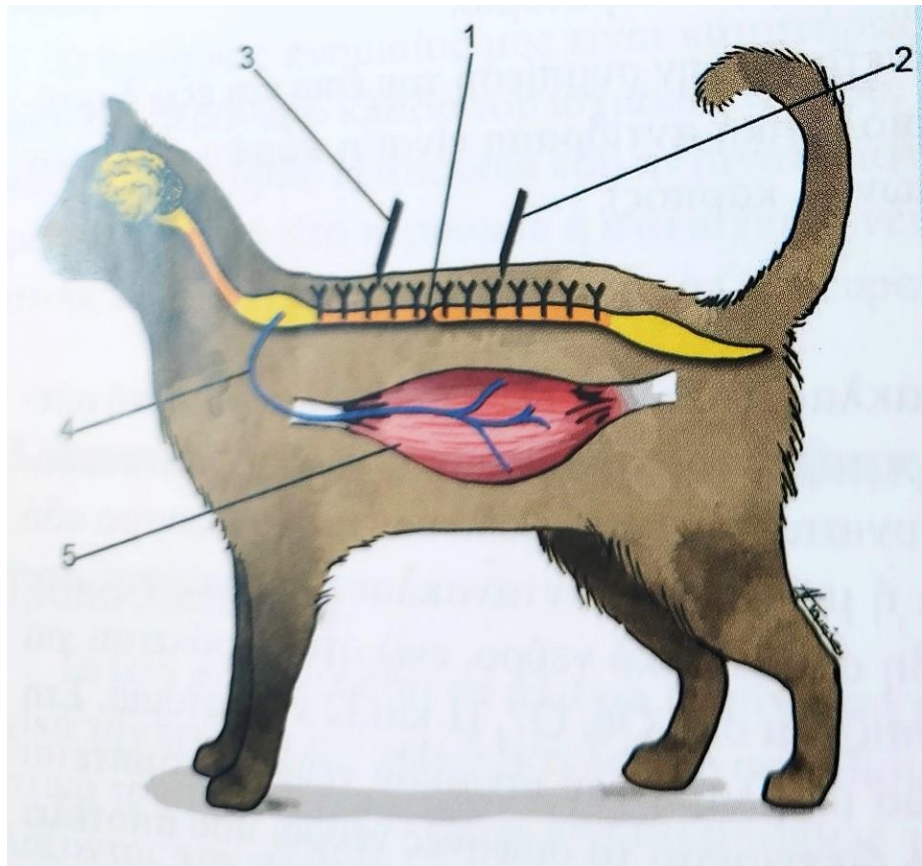
- 0 → απουσία
- + 1 → μειωμένη ανταπόκριση
- + 2 → φυσιολογικό
- + 3 → αυξημένη ανταπόκριση
- + 4 → αυξημένη ανταπόκριση με κλώνο  
( δηλ. 2-3 ανταποκρίσεις σε ένα  
ερέθισμα)

# ΝΩΤΙΑΙΑ ΑΝΤΑΝΑΚΛΑΣΤΙΚΑ

## (2)

- Περινεϊκό, με μια αιμοστατική λαβίδα ή με μια βελόνα διεγείρουμε το δέρμα ή τις τρίχες του περινέου ή γύρω από τον δακτύλιο και προκαλείται σύσπαση του σφικτήρα του πρωκτού, του δέρματος του περινέου και κάθοδος της ουράς (ελέγχουμε τα νεύρα της Ιππουρίδας ).
- Δερματομυϊκό, νύξη του δέρματος εκατέρωθεν των ακανθωδών αποφύσεων της σπονδυλικής στήλης σε Θ3-03 (Α8,Θ1,Θ2)

# Δερματομυϊκό αντανακλαστικό



Η εξέταση του δερματομυϊκού αντανακλαστικού αρχίζει από τον 5<sup>ο</sup> οσφυϊκό σπόνδυλο και φθάνει μέχρι τον 2<sup>ο</sup> θωρακικό σπόνδυλο.

1. Το σημείο της βλάβης στο ΝΜ.

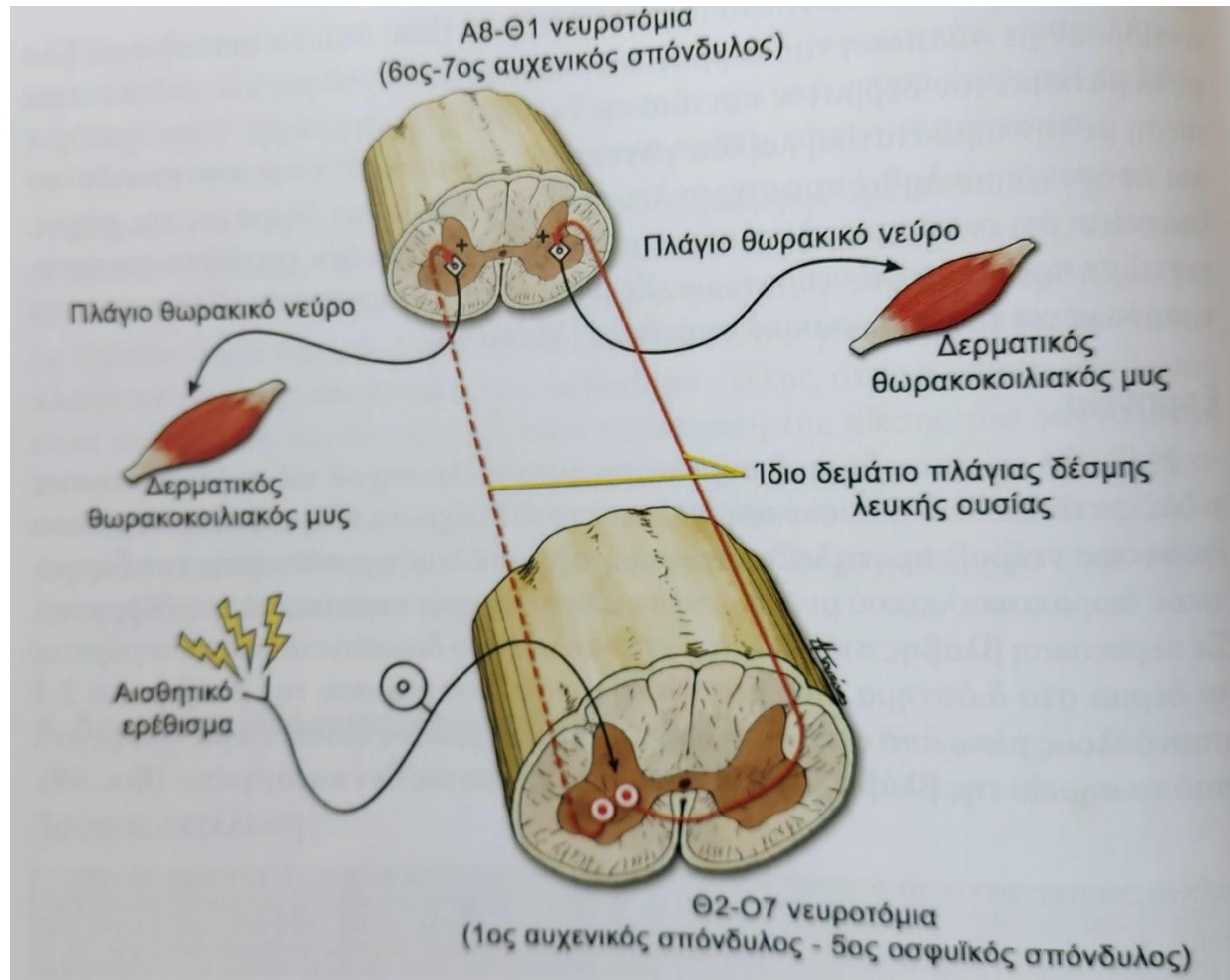
2. Η διέγερση του δέρματος στο διάστημα που μεσολαβεί μεταξύ του σημείου της βλάβης και 2-3 σπονδύλων πίσω από αυτή, δεν προκαλεί το αντανακλαστικό.

3 Η διέγερση του δέρματος μπροστά από τη βλάβη, μέχρι τα Α8-Θ1 νευροτόμια, προκαλεί το αντανακλαστικό.

4. Πλάγιο θωρακικό νεύρο, που αναδύεται από τα Α8-Θ1 νευροτόμια.

5. Δερματικός θωρακοκοιλιακός μυς.

# Σχηματική παράσταση Δερμομυϊκού αντανακλαστικού





# ΑΙΣΘΗΤΙΚΟΤΗΤΑ

## ΕΠΙΠΟΛΗΣ ΑΙΣΘΗΤΙΚΟΤΗΤΑ

- Το άλγος ελέγχεται με νύξεις που γίνονται με την βοήθεια βελόνας σε διάφορα σημεία του σώματος.
- **ΕΝ ΤΩ ΒΑΘΕΙ ΑΙΣΘΗΤΙΚΟΤΗΤΑ**
- Ο έλεγχος στηρίζεται στην μελέτη των αντανακλαστικών και της εν τω βάθει αίσθησης του άλγους ( προκαλείται ισχυρός πόνος στο ζώο, ώστε να αντιδράσει έντονα).

# ΑΙΣΘΗΤΙΚΟΤΗΤΑ

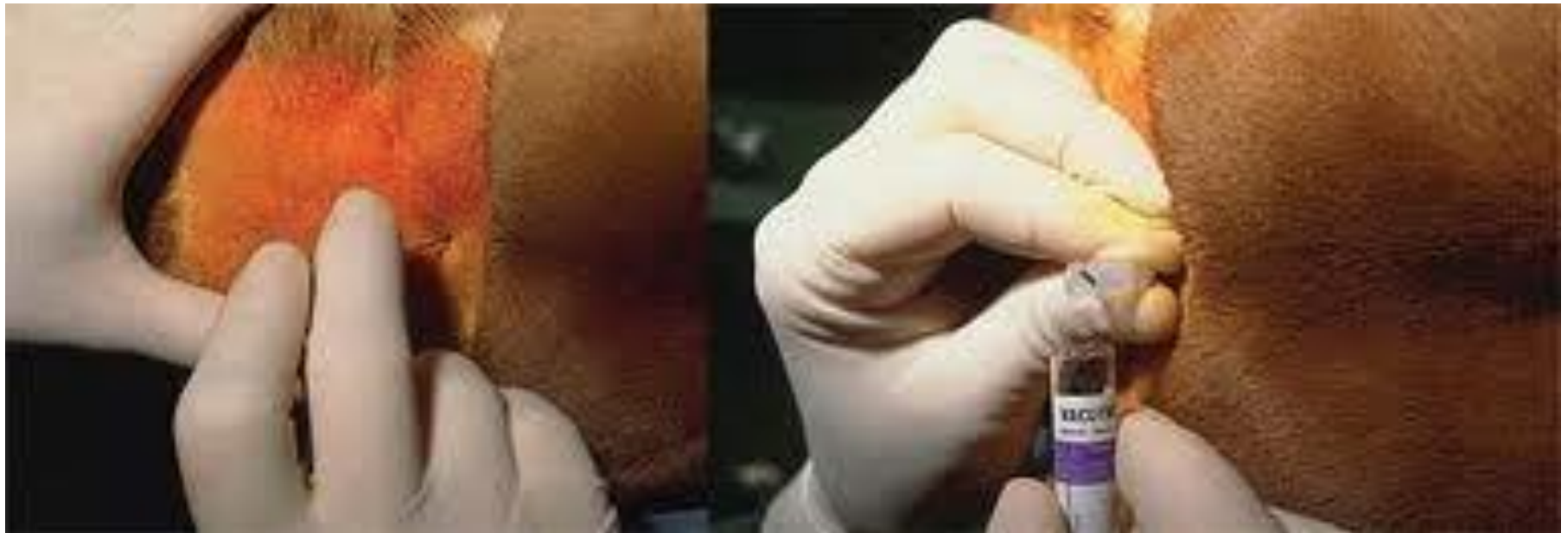- **ΕΛΕΓΧΟΣ ΤΗΣ ΟΡΑΣΗΣ**

- Γίνεται με δοκιμή βάδισης, σε άγνωστο περιβάλλον και με τον έλεγχο του αντανακλαστικού της απειλής και της κόρης του οφθαλμού.

- **ΕΛΕΓΧΟΣ ΤΗΣ ΑΚΟΗΣ**

- Γίνεται με την προσέλκυση της προσοχής του ζώου σε κάποιο θόρυβο και μελέτη του ακουογράμματος – ωτοακουστικών εκπομπών (ηλεκτροκοχλιογράφημα)

# Λήψη και εξέταση ENY



# Ενδείξεις

- Σε όλες τις περιπτώσεις που τα ευρήματα της κλινικής εξέτασης σε ζώο με νευρικά συμπτώματα, δεν μπορούν να θέσουν διάγνωση.
- Επιληπτικές κρίσεις λόγω ενεργού εγκεφαλοπάθειας ή επιληψίας, πυρετός και αυχενικό άλγος, προοδευτική απώλεια της συνείδησης
- Προηγείται της μυελογραφίας

# Σημείωση

- Συνήθως δεν χρειάζεται να γίνει σε:
- μεταβολικές ανωμαλίες,
- ορατές παθήσεις των  
μεσοσπονδυλίων δίσκων ή
- τραυματισμούς.

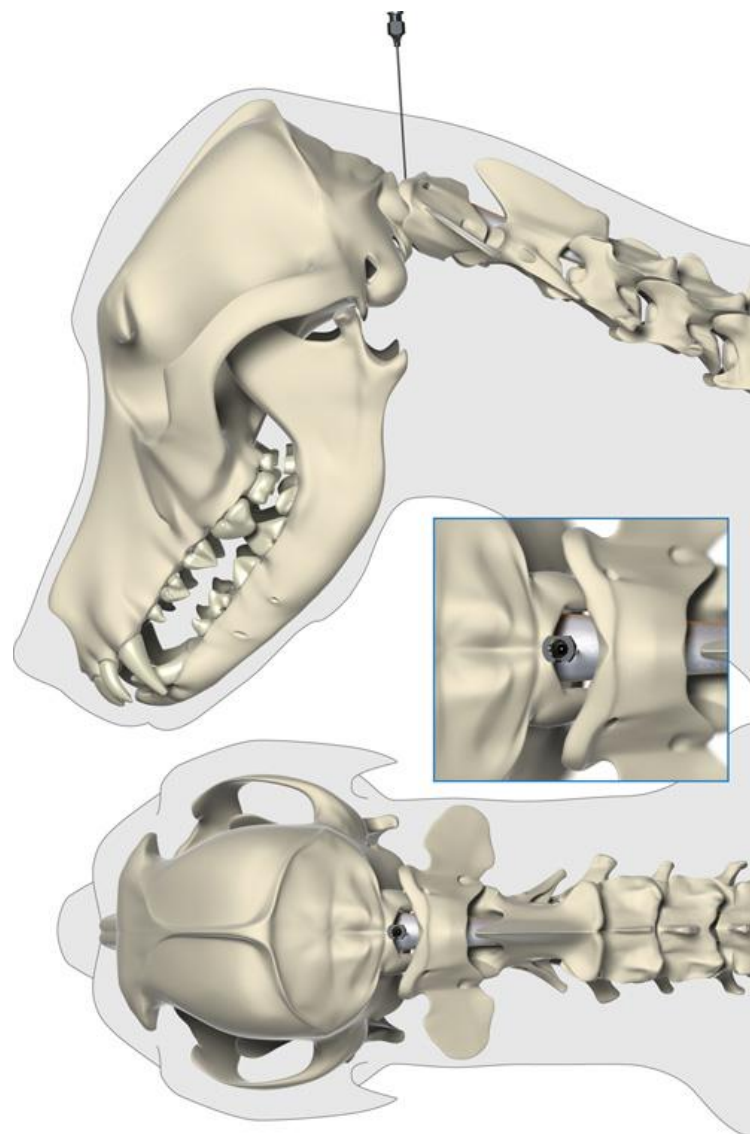
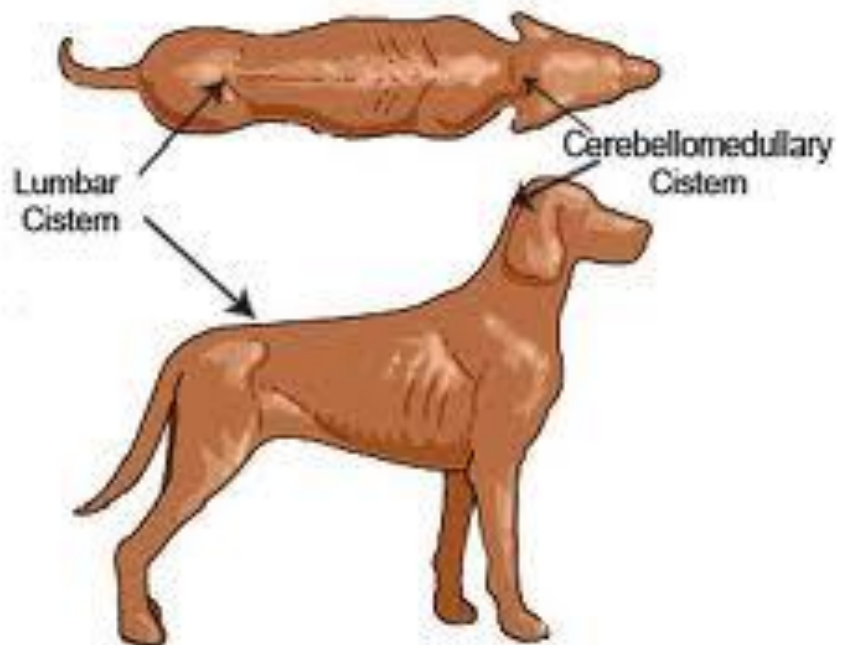
# **Αντενδείξεις**

**Ζώα που έχουν :**

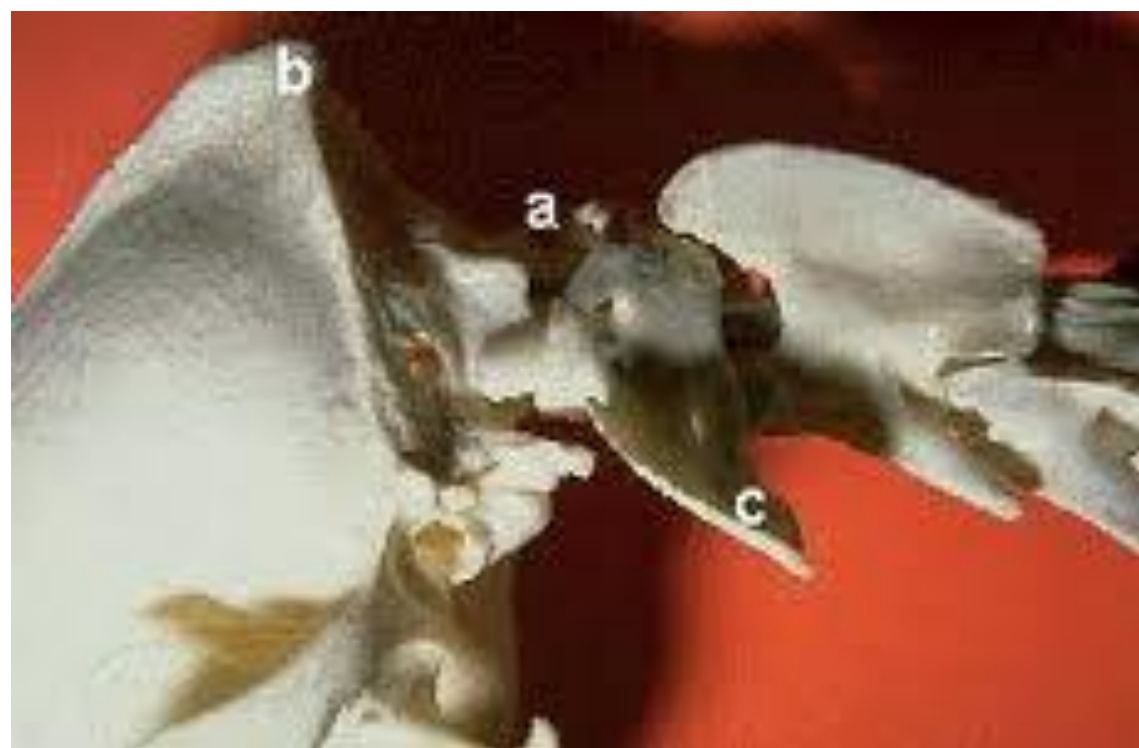
- 1. αυξημένο κίνδυνο επιπλοκών από την γενική αναισθησία,**
- 2. διαταραχή στη πήξη του αίματος και**
- 3. πολύ αυξημένη ενδοκρανιακή πίεση.**

# Τεχνική της μεθόδου

- Γενική αναισθησία
- Πλαγία κατάκλιση με το δεξιό τμήμα κάτω. Ο επιμήκης άξονας της κεφαλής πρέπει να σχηματίζει ορθή γωνία με τον άξονα της σπονδυλικής στήλης.
- Κουρεύεται καλά η περιοχή και απολυμαίνεται.





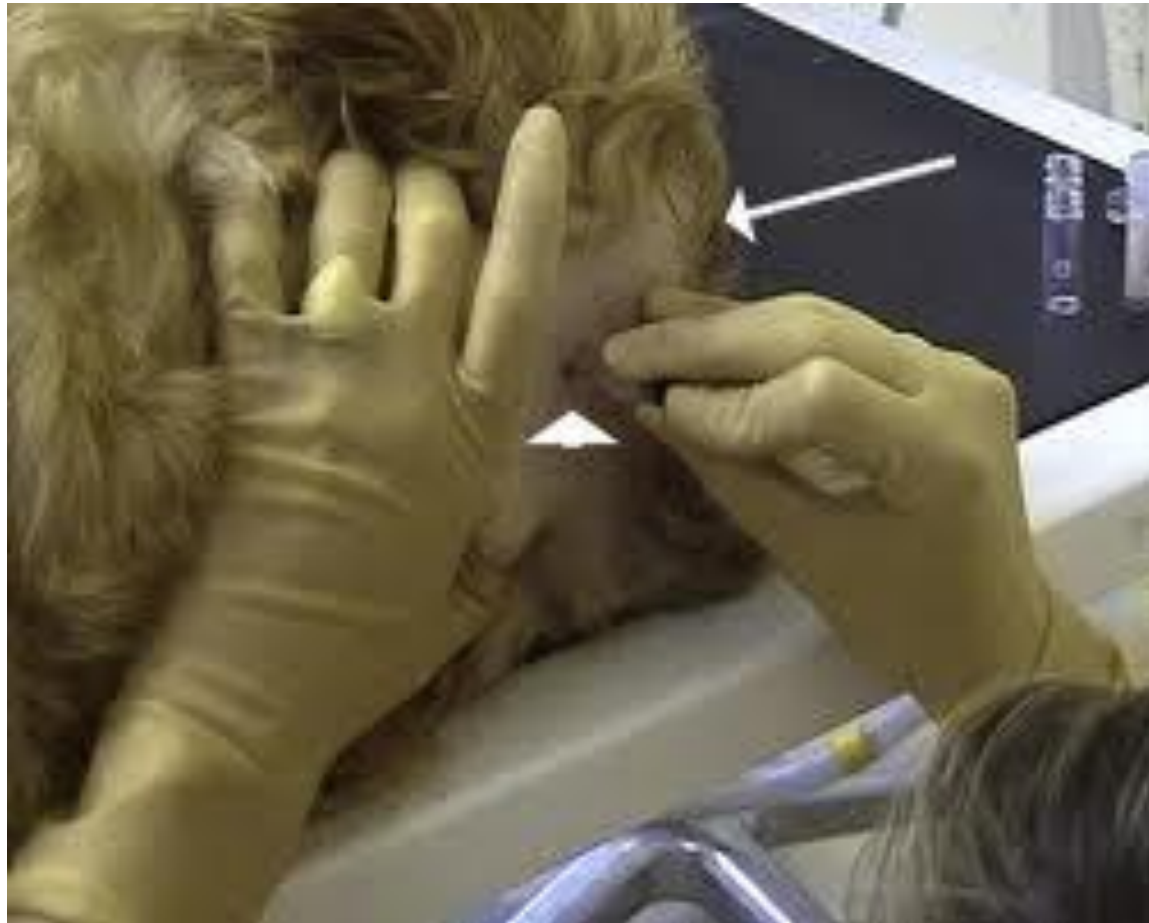

# Τεχνική της μεθόδου

- Το πρώτο και τρίτο δάκτυλο του αριστερού χεριού στις εγκάρσιες αποφύσεις του άτλαντα.
- Αναζητούμε με το δεύτερο δάκτυλο (δείκτης) το σημείο της παρακέντησης. Αυτό βρίσκεται εκεί όπου η ευθεία που περνάει από τις δύο αποφύσεις του άτλαντα τέμνει καθέτως τον επιμήκη άξονα της σπονδυλικής στήλης.

# Τεχνική της μεθόδου

- Εισάγουμε την βελόνα (μήκους 1,5 –3 ίντσες) κάτω από το δέρμα κάθετα και την μετακινούμε 1-2 mm κάθε φορά
- Είσοδος στην εγκεφαλομυελική δεξαμενή.
- Συλλογή του υγρού σε στείρο φιαλίδιο (0,5-3 ml υγρού).
- Το δείγμα μεταφέρεται το συντομότερο δυνατό στο εργαστήριο.



## Η εξέταση του ΕΝΥ περιλαμβάνει:

- Επισκόπηση (διαύγεια, χρώμα κτλ)
- Καλλιέργεια
- Κυτταρολογική εξέταση επιχρίσματος
- Καταμέτρηση αριθμού λευκών και ερυθρών αιμοσφαιρίων.
- Μέτρηση των ολικών πρωτεϊνών
- Ηλεκτροφόρηση πρωτεϊνών
- Ανοσοηλεκτροφόρηση (για να δούμε αν οι σφαιρίνες έχουν παραχθεί στο κεντρικό νευρικό σύστημα ή απλά πέρασαν τον φραγμό)
- Κυτταροκαλλιέργειες ή άλλες τεχνικές (π.χ. PCR) για ανίχνευση ιών.